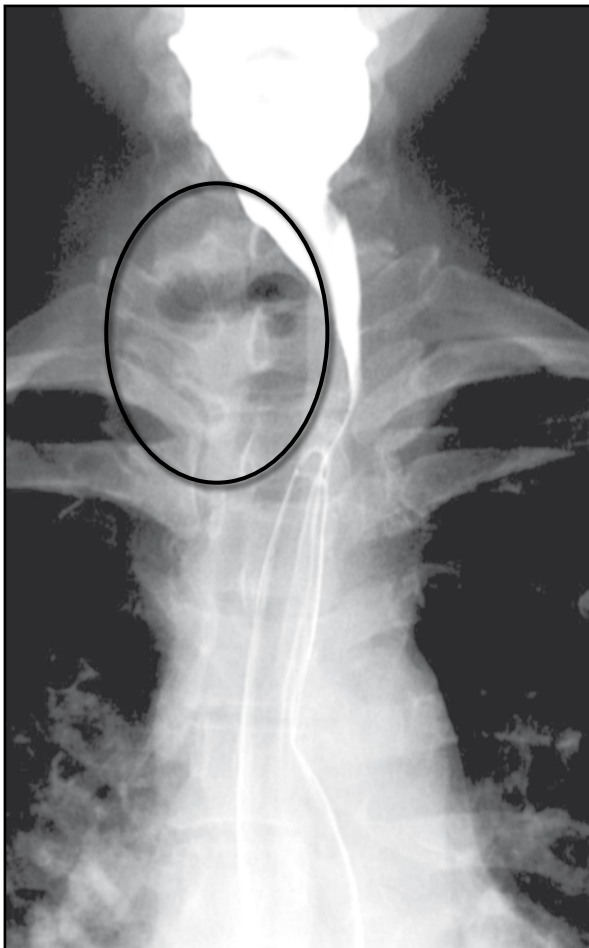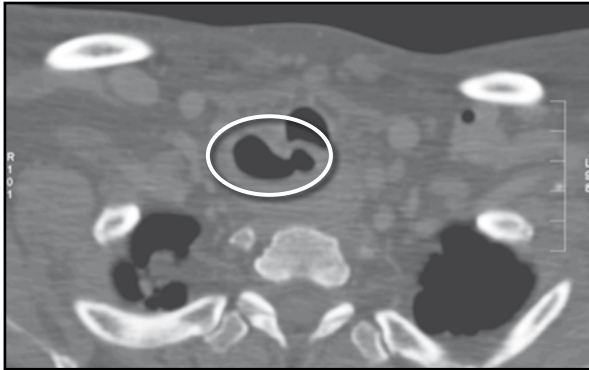


Resultado test radiológico

Dr. Claudio Cortés A.

HCUCh - Clínica Alemana.



Absceso paraesofágico
comprime y estrecha el lumen
esofágico.

(Viene de la página 111)